

Abordaje multidisciplinar en el diagnóstico del SHUa en el paciente crítico

En la **UCI**, el **fallo orgánico** y la **trombocitopenia** más la **anemia hemolítica microangiopática** orientan la sospecha clínica de una **MAT**¹

Sistema nervioso central: irritabilidad, somnolencia, convulsiones, encefalopatía, diplopía, ceguera cortical, hemiparesias o hemiplejias, alteraciones visuales, estupor y coma

Pulmonar: hipertensión pulmonar, hemorragia pulmonar y edema pulmonar

Cutánea: síndrome purpúrico

Cardiovascular: miocardiopatía, infarto de miocardio, miocarditis e insuficiencia cardíaca

Renal: disfunción renal e insuficiencia renal crónica terminal

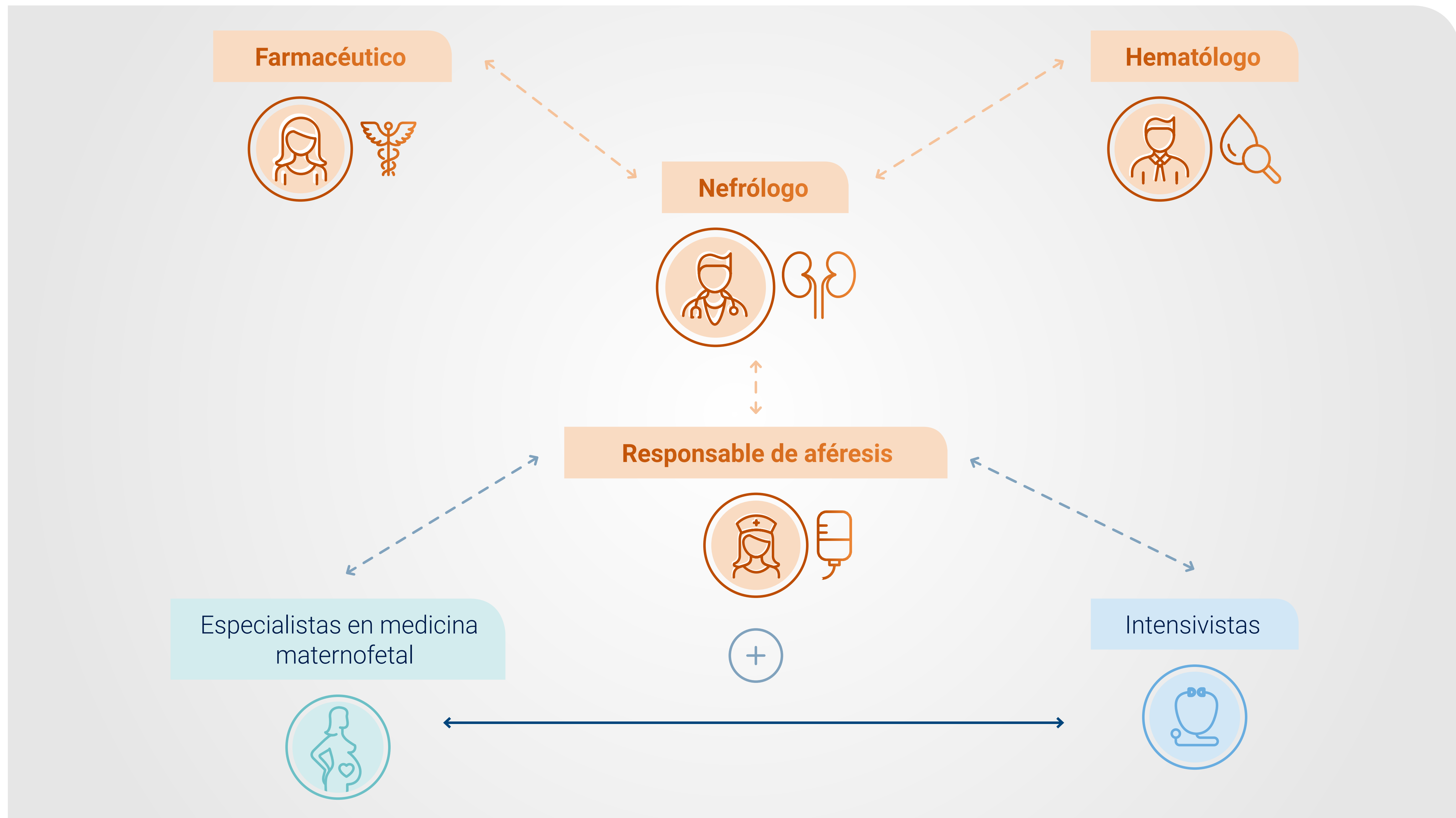
Gastrointestinal: diarrea, cólicos abdominales, estreñimiento, distensión abdominal, estenosis, oclusiones, perforación intestinal, pancreatitis, sangrado intestinal y citolisis hepática

Músculo esquelético: rabdomiólisis

Los pacientes con SHUa tienen un riesgo continuo de sufrir complicaciones sistémicas, repentinas y potencialmente mortales¹⁻⁴

La incorporación de otros especialistas a un equipo multidisciplinar de MAT (EMD) puede mejorar el pronóstico de la enfermedad⁵

El EMD incluye:⁵



Creado a partir de Gordon, et al., 2017.⁵

La incorporación de otros especialistas a un equipo multidisciplinar de MAT (EMD) puede mejorar el pronóstico de la enfermedad⁵

Con un apoyo adicional de otras especialidades, un equipo de MAT puede trabajar conjuntamente para:⁵

✓ Mejorar los resultados clínicos






- Análisis rápido de la situación clínica del paciente
- Guía de las pruebas de laboratorio
- Tratamiento adecuado garantizado

✓ Optimizar los costes sanitarios

- Acortamiento de las hospitalizaciones
- Prevención del uso incorrecto o prolongado de medicamentos e intervenciones que no estén indicadas o no sean eficaces en pacientes con MAT

La implementación de un equipo multidisciplinar de MAT (EMD) se asoció a beneficios en el reconocimiento de la MAT y a mejores resultados del paciente⁶

En un estudio retrospectivo de 28 pacientes se evaluaron las diferencias entre antes y después de la implementación de un EMD:^{*,6}

	Antes de EMD	Después de EMD	Valor de p
 Pacientes diagnosticados	18 pacientes en 8 años	10 pacientes en 8 meses	--
 Tiempo de respuesta	11 días (intervalo: 1,5 - 12 días)	0 días (intervalo: 0 - 2 días)	--
 Duración de la estancia en la UCI	16 días (intervalo: 7 - 33 días)	11 días (intervalo: 4 - 18 días)	0,05
 Duración total de la estancia hospitalaria	33 días (intervalo: 21 - 49 días)	16 días (intervalo: 13 - 32 días)	0,01
 Requirió tratamiento sustitutivo renal crónico	39% (7/28)	0%	0,03

Creado a partir de Uriol, et al., 2018.⁶

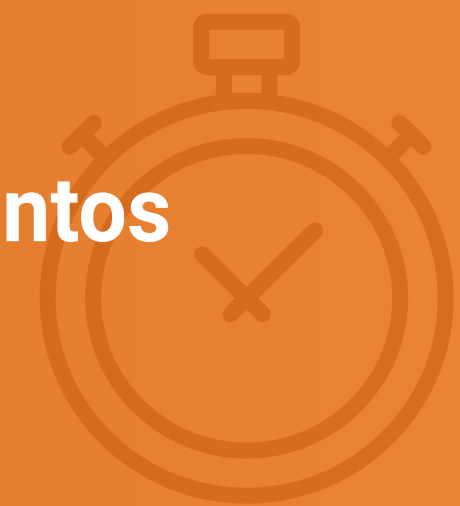*De un estudio retrospectivo de 28 pacientes con diagnóstico de MAT en un centro de referencia terciario en España, entre enero de 2008 y abril de 2016 (antes del EMD) y entre mayo de 2016 y diciembre de 2016 (después del EMD).

La implementación de un equipo multidisciplinar de MAT (EMD) se asoció a beneficios en el reconocimiento de la MAT y a mejores resultados del paciente⁶

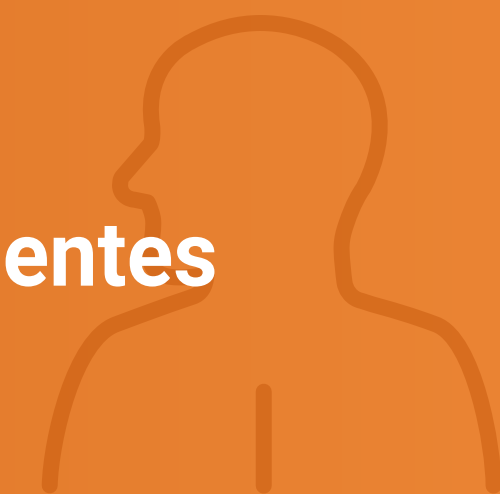

En pacientes con MAT, el **abordaje multidisciplinar** resultó en:⁶



Disminución del tiempo de respuesta, de la duración de la hospitalización y de los requerimientos de tratamiento sustitutivo renal crónico



Mejor identificación de los órganos afectados y estratificación precisa del riesgo de los pacientes



En el paciente crítico con trombocitopenia, insuficiencia multiorgánica, sepsis y shock, el diagnóstico y manejo tempranos son cruciales para optimizar los resultados⁷

Consideraciones clave en el marco de urgencia de la UCI

1

Los pacientes con MAT requieren un **diagnóstico diferencial precoz** para tomar decisiones terapéuticas inmediatas^{1,8}

2

Si la MAT persiste después del tratamiento específico de la patología asociada, **se debe considerar el SHUa en el diagnóstico diferencial**¹

3

Un **equipo multidisciplinar de MAT**, incluyendo a nefrólogos, hematólogos, farmacéuticos e intensivistas, puede mejorar los resultados clínicos a través del **diagnóstico y tratamiento rápidos**^{1,5}

4

En los pacientes con un primer episodio de MAT, se debe cambiar a **tratamiento anticomplemento** tan pronto se confirme el diagnóstico de SHUa¹

Referencias: **1.** Azoulay E, Knoebl P, Garnacho-Montero J, *et al.* Expert Statements on the Standard of Care in Critically Ill Adult Patients With Atypical Hemolytic Uremic Syndrome. *Chest.* 2017;152(2):424-34. **2.** Legendre CM, Licht C, Muus P, *et al.* Terminal complement inhibitor eculizumab in atypical hemolytic-uremic syndrome. *N Engl J Med.* 2013;368(23):2169-81. **3.** Goodship TH, Cook HT, Fakhouri F, *et al.* Atypical hemolytic uremic syndrome and C3 glomerulopathy: conclusions from a "Kidney Disease: Improving Global Outcomes" (KDIGO) Controversies Conference. *Kidney Int.* 2017;91(3):539-51. **4.** Fremeaux-Bacchi V, Fakhouri F, Garnier A, *et al.* Genetics and outcome of atypical hemolytic uremic syndrome: a nationwide French series comparing children and adults. *Clin J Am Soc Nephrol.* 2013;8(4):554-62. **5.** Gordon CE, Chitalia VC, Sloan JM, *et al.* Thrombotic Microangiopathy: A Multidisciplinary Team Approach. *Am J Kidney Dis.* 2017;70(5):715-21. **6.** Uriol Rivera MG, Cabello Pelegrin S, Ballester Ruiz C, *et al.* Impact of a multidisciplinary team for the management of thrombotic microangiopathy. *PLoS One.* 2018;13(11):e0206558. **7.** Vincent JL, Castro P, Hunt BJ, *et al.* Thrombocytopenia in the ICU: disseminated intravascular coagulation and thrombotic microangiopathies-what intensivists need to know. *Crit Care.* 2018;22(1):158. **8.** Laurence J, Haller H, Mannucci PM, *et al.* Atypical hemolytic uremic syndrome (aHUS): essential aspects of an accurate diagnosis. *Clin Adv Hematol Oncol.* 2016;14 Suppl 11(11):2-15.